

دانشور پزشکی

مقایسه میزان انحراف کشکی و زاویه سولکوس بین بیماران مبتلا به سندرم درد کشکی رانی و افراد سالم با استفاده از تصویربرداری MRI

نویسندگان: سمیه حسین‌زاده^۱، منصور اسلامی^{۲*}، محمد تقی‌پور^۳، راحله مهرآیین^۴

۱. دانشجوی دکترای بیومکانیک ورزشی، دانشکده علوم ورزشی، دانشگاه مازندران.
۲. دانشیار بیومکانیک ورزشی، دانشکده علوم ورزشی، دانشگاه مازندران.
۳. دانشیار فیزیوتراپی، مرکز تحقیقات اختلال حرکت، دانشگاه علوم پزشکی بابل.
۴. استادیار رادیولوژی، دانشگاه علوم پزشکی بابل.

E-mail: mseslami@gmail.com

* نویسنده مسئول: منصور اسلامی

چکیده

مقدمه و هدف: جابه‌جایی خارجی کشک و دیسپلازی تروکه آ از مهم‌ترین عوامل بدراستایی مرتبط با مفصل کشکی رانی (PFJ) گزارش شده است که می‌تواند منجر به افزایش نیروی فشاری در قسمت خارجی زانو و در نهایت آسیب این مفصل شود. بنابراین، هدف از مطالعه حاضر مقایسه میزان انحراف کشکی و نیز زاویه سولکوس که مستقیماً به شیار تروکه آ مربوط می‌شود بین دو گروه سالم و مبتلا به سندرم درد کشکی رانی با روش غیرتهاجمی و دقیق MRI بود.

مواد و روش‌ها: بیست‌ویک آزمودنی در دو گروه سالم و مبتلا مورد مطالعه قرار گرفته‌اند. میزان انحراف کشک و زاویه سولکوس در زاویه ۴۰ درجه فلکسیون زانو با تصویربرداری MRI اندازه‌گیری شدند.

نتایج: نتایج نشان داد که میزان جابه‌جایی خارجی کشک در گروه بیمار نسبت به گروه سالم، افزایش معناداری داشت ($P=0/04$)؛ در حالی که در میزان زاویه سولکوس اختلاف معناداری مشاهده نشد.

نتیجه‌گیری: عدم معناداری اختلاف میزان زاویه سولکوس بین دو گروه می‌تواند نشان‌دهنده این باشد که علت درد، ناشی از جابه‌جایی خارجی کشک در بیماران، کم‌عمق شدن ناودان تروکه آ نیست بلکه می‌تواند ناشی از ضعف عضلات باشد. با توجه به توانایی عضلات در کنترل جابه‌جایی خارجی کشک، تأخیر یا ضعف عضله پهن مایل داخلی (VMO) یک فاکتور خطر بیومکانیکی برای جابه‌جایی نامناسب کشک است.

واژگان کلیدی: سندرم درد کشکی، جابه‌جایی خارجی کشک، زاویه سولکوس، MRI.

دوماهنامه علمی-پژوهشی
دانشگاه شاهد
سال بیست‌وچهارم-شماره ۱۳۰
شهریور ۱۳۹۶

دریافت: ۱۳۹۶/۰۴/۰۷

آخرین اصلاح‌ها: ۱۳۹۶/۰۵/۱۴

پذیرش: ۱۳۹۶/۰۵/۲۲

مقدمه

پاتلار فمور، یک عامل مهم در تجانس مفصل کشکی رانی است، به طوری که سولکوس کم عمق غیرطبیعی، یک فاکتور مهم در بی ثباتی پاتلار است (۱۰). مفاصل نامتجانس اغلب ثبات لازم برای تحرک را نداشته و در نتیجه، مستعد آسیب پاتولوژیک مانند PFPS می باشند (۱۱).

الگوی تماسی و مفصلی بین کشکک و شیار تروکه آ طی دامنه حرکتی زانو تغییر می کند، به طوری که بیشترین ثبات در بیش از ۴۵ درجه فلکسیون زانو فراهم می شود، جایی که کشکک به سمت پایین حرکت می کند تا کاملاً در شیار تروکه آ قرار گیرد. در حالی که از لحاظ تئوری، زمانی که کشکک طی فلکسیون زانو با دیستال شیار تروکه آ مفصل می شود، بار پشت کشکک به بیشترین مقدار خود می رسد، نیروهای فشاری کاهش یافته و مفصل کشکی رانی ثبات کمتری داشته و کشکک تماس نامنظمی با پروگزیمال شیار تروکه آ دارد (۱۱). به همین دلیل، تصویربرداری در زوایای اولیه از دامنه حرکتی مفصل زانو انجام می شود که استخوان کشکک در بی ثبات ترین وضعیت خود می باشد و تحت تأثیر نیروهای وارده بر آن خصوصاً بردار خارجی زاویه Q، به سوی خارج کشیده می شود (۱۱).

برای تخمین میزان انحراف کشکی و نیز زاویه سولکوس که مستقیماً به شیار تروکه آ مربوط می شود، می توان از رادیوگرافی معمولی، سی تی اسکن و تصویربرداری رزونانس مغناطیسی (MRI) استفاده کرد. میزان زاویه سولکوس نرمال اندازه گیری شده با رادیوگرافی در مطالعه ساندروز و همکاران (۲۰۰۱) بین ۱۲۴ تا ۱۴۵ درجه گزارش شده است (۱۲). این محققان همچنین بیان کردند که جابه جایی خارجی کشکک بیش از ۱۶ درجه به عنوان وضعیت غیرطبیعی در نمای skyline رادیوگرافی در نظر گرفته می شود (۱۲). سی تی اسکن در تشخیص آنومالی های مرتبط با بدراستایی کشکک، ۱/۵ برابر حساس تر از رادیوگرافی است. اما در مقایسه با MRI دارای اشکالاتی است، از جمله اینکه اجازه

سندرم درد کشکی رانی (PFPS)^۱ یکی از شایع ترین اختلالات عضلانی اسکلتی در بین مراجعین به درمانگاه های ارتوپدی و طب ورزش است (۱) که با درد پشت زانو و یا اطراف زانو ناشی از استفاده بیش از حد و اضافه بار مفصل کشکی رانی و یا تغییرات بیومکانیکی یا عضلانی در این مفصل شناخته می شود. PFPS در نوجوانان و بزرگسالان بالغ به خصوص در ورزشکارانی که به طور منظم در فعالیت های ورزشی با شدت بالا مانند دویدن، شرکت می کنند شایع تر است. استرودر و سامویل (۱۹۸۹) گزارش کردند که PFPS ۵۷ درصد تمام آسیب های زانو در دوندگان را شامل می شود (۲). استفاده بیش از حد از مفصل کشکی رانی یعنی فشار تحمل وزنی مکرر یا بیش از حد، می تواند به سندرم درد کشکی رانی به خصوص در دوندگان و سایر ورزشکاران مرتبط باشد که حین اسکات زدن و نشستن با زانوی خم، تشدید می شود (۳).

PFPS دارای سینماتیک متفاوتی از زانوی سالم است. در تحقیقات اخیر محققین، انحراف و جابه جایی خارجی کشکک را به عنوان عامل خطر مهم در افراد مبتلا به PFPS گزارش کرده اند (۴، ۵). در این افراد، با افزایش فلکسیون زانو، نیروی بیش از حد ناشی از جابه جایی خارجی کشکک به علت کاهش سطح تماس کشکک به ران ممکن است منجر به افزایش تنش مفصلی در غضروف مفصلی و کاهش توانایی آن در توزیع نیروی فشاری مفصل کشکی رانی و در نهایت استئوآرتریت شود (۶، ۷، ۸). سایر عوامل مرتبط با بدراستایی مکانیسم اکستانسوری شامل دیسپلازی تروکه آ رانی، دیسپلازی چهارسر رانی که با تیلت غیرطبیعی کشکک نشان داده می شود و نیز افزایش بیش از حد فاصله بین توبرکول تیبیا و شیار تروکه آ می باشد (۹). موقعیت و شکل شیار بین کوندیلی تروکه آ در دیستال فمور از لحاظ بالینی در مکانیک و پاتومکانیک مفصل کشکی رانی حائز اهمیت است. شکل شیار سولکوس در سطح

هیچ‌گونه سابقه‌ای از درد زانو را گزارش نکنند (۱۶). تمام آزمودنی‌های این مطالعه پس از امضای فرم رضایت‌نامه، آگاهانه در این تحقیق شرکت کردند. سپس اطلاعات مربوط به هر بیمار، شامل نام و نام خانوادگی، سن، شدت درد، سمت دردناک و مدت درد گرفته شد. افراد سالم نیز به صورت همسان‌شده با افراد بیمار (از لحاظ سن، قد، وزن و عدم‌ناهنجاری ساختاری در اندام تحتانی) انتخاب شدند. آزمون بالینی Clark جهت بررسی و ایجاد درد در بیماران توسط آزمونگر انجام شد (۱۷).

MRI

آزمودنی‌ها در وضعیت خوابیده به پشت، داخل یونیت MRI (۱/۵ تسلا، مدل GE، ساخت کشور آمریکا) در مرکز MRI حکمت بیمارستان آیت‌الله روحانی بابل قرار گرفتند. پای مورد مطالعه از گودی زانو تا دوسوم ران (تقریباً ۱۸ سانتی‌متر بالاتر از انتهای پروگزیمال کشکک) در وضعیت ۴۰ درجه فلکشن زانو اسکن شد. پارامترهای پذیرش MRI کاربردی شامل زمان ۱۰ میلی‌ثانیه، زمان تکرار ۷۰۰ میلی‌ثانیه، زاویه فلیپ ماتریکس ۳۵ درجه و ماتریکس ۲۰۰*۲۵۶ پیکسل و یک میدان دید ۲۲۰ میلی‌متری، ضخامت ۵ میلی‌متری و فاصله بین اسلایس‌ها ۱ میلی‌متر بود. کل زمان اسکن ۶ دقیقه بود. بازسازی سه‌بعدی از برش دوبعدی MRI با استفاده از نرم‌افزار خاص سیستم انجام شد.

اندازه‌گیری میزان زاویه سولکوس فمورال

زاویه سولکوس از تقاطع خطوطی که بالاترین نقطه اتصال کوندیل‌های داخلی و خارجی استخوان ران را به عمیق‌ترین نقطه شیار تروکه آ متصل می‌کند به دست می‌آید (شکل ۱). زاویه سولکوس طبیعی در ۴۵ درجه فلکشن زانو ۱۳۸ درجه می‌باشد (۱۸).

اندازه‌گیری میزان جابه‌جایی خارجی کشکک

چندین زاویه برای اندازه‌گیری بدراستایی کشکک به کار می‌رود که یکی از رایج‌ترین آن‌ها Congruence Angle (CA) است که برای اندازه‌گیری جابه‌جایی خارجی کشکک به کار می‌رود (۱۹). برای محاسبه این زاویه، زاویه سولکوس به دو قسمت تقسیم می‌شود (به‌عنوان خط مرجع) و خط دوم از رأس زاویه

تصویربرداری از مورفولوژی غضروف را که برای تجانس مفصلی و در نتیجه ثبات مفصلی ضروری است نمی‌دهد (۱۳). مزیت روش MRI تصویربرداری انتخابی برای ارزیابی شیار تروکه آ در زانو می‌باشد (۱۴) و علاوه بر ارزیابی دقیق‌تر مورفولوژی غضروفی، اجازه تصویربرداری سه بعدی جابه‌جایی کشکک بدون مواجهه با اشعه را می‌دهد (۱۳، ۱۴).

با توجه به مزایای مطرح‌شده MRI نسبت به سایر روش‌های اندازه‌گیری و از آنجایی که تاکنون میزان انحراف کشکک و نیز زاویه سولکوس با روش MRI اندازه‌گیری نشده است، هدف مطالعه ما اندازه‌گیری و مقایسه این متغیرها با استفاده از روش غیرتهاجمی و دقیق MRI در زانوی افراد سالم و مبتلا به سندرم درد مفصل کشککی رانی در زاویه فلکسیون ۴۰ درجه است.

مواد و روش‌ها

در این مطالعه ۲۱ نفر (دامنه سن: ۲۰ تا ۵۰ سال) در دو گروه سالم (۱۰ نفر) و مبتلا به درد مفصل کشککی رانی (۱۱ نفر) قرار گرفتند. روش نمونه‌گیری از نوع غیراحتمالی ساده و گروه‌بندی به روش مشابه‌سازی بود. با توجه به این که بیومکانیک مفصل کشککی رانی و راستای حرکتی استخوان کشکک در هر دو جنس یکسان است (۱۵)، بنابراین در این مطالعه از هر دو جنس شرکت داده شده‌اند (۹ مرد، ۱۲ زن). معیارهای ورود افراد بیمار برای مطالعه عبارت بودند از: ۱. وجود درد در خلف کشکک یا قدام زانو که طی فعالیت‌هایی مانند نشستن طولانی مدت، دویدن و لی‌لی کردن، بالا و پایین رفتن از پله و زانوزدن تشدید شود؛ ۲. وجود درد در زمان لمس فاست‌های کشکک؛ ۳. ایجاد درد با انجام دادن آزمون بالینی Clark برای بیمار. معیارهای خروج افراد بیمار عبارت بودند از: ناهنجاری ساختاری در اندام تحتانی (لگن، زانو و مچ پا)، سابقه شکستگی در مفصل زانو، جراحی زانو، محدودیت حرکتی مفصل زانو و دررفتگی یا نیمه دررفتگی کشکک. معیارهای ورود افراد سالم عبارت بودند از: افراد سالم شرکت‌کننده در تحقیق، در زمان انجام آزمون‌ها

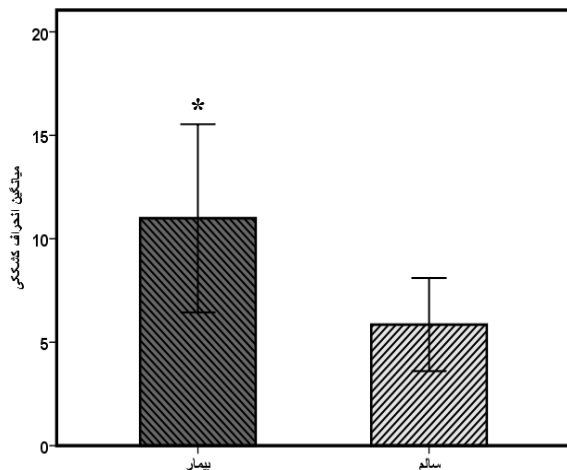
بوده‌اند ($P = 0/77$ و $P = 0/93$ ، به ترتیب) (جدول ۱).

جدول شماره ۱. اطلاعات دموگرافیک گروه‌های مورد مطالعه

متغیر	گروه سالم	گروه PFPS
سطح معنی‌داری	۳۰/۱±۵/۹	۳۰/۹±۶/۸
سن (سال)	۰/۷۷	۰/۷۷
BMI	۲۳/۶±۳/۷	۲۳/۸±۱/۸

BMI: شاخص توده بدنی

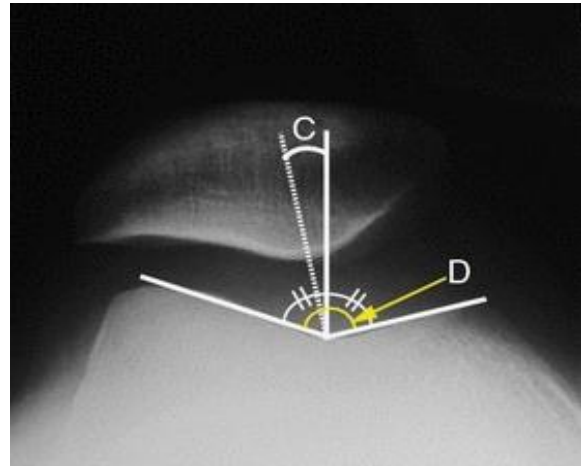
میانگین جابه‌جایی خارجی کشکک در گروه سالم $5/8 \pm 3/1$ درجه و در گروه بیمار $10/9 \pm 6/7$ درجه بوده که مقادیر آن در گروه بیمار ۸۶ درصد بالاتر از گروه سالم بود که این اختلاف از لحاظ آماری معنادار بود ($P=0/04$) (نمودار ۱).



نمودار ۱. مقدار جابه‌جایی خارجی کشکک در دو گروه سالم و بیماران مبتلا به PFPS
* معناداری در سطح ۰/۰۵

میانگین زاویه سولکوس آن در گروه سالم $133/5 \pm 9/9$ درجه و در گروه بیمار $137/7 \pm 9/1$ درجه بود که آزمون آماری نشان می‌دهد که بین دو گروه اختلاف معناداری وجود نداشت ($P=0/32$) (نمودار ۲).

سولکوس به پایین‌ترین قسمت کشکک کشیده می‌شود. در صورتی که طی دامنه حرکتی، رأس کشکک خارج خط مرجع قرار گیرد، مقادیر مثبت و در صورتی که داخل خط مرجع قرار گیرد، مقادیر منفی ثبت می‌گردد (شکل ۱). زاویه تطابق طبیعی در ۴۵ درجه فلکشن زانو ۶- درجه می‌باشد (۱۸).



شکل ۱. روش اندازه‌گیری میزان جابه‌جایی خارجی کشکک.

D: زاویه سولکوس. C: میزان جابه‌جایی خارجی کشکک

روش کمی و آماری

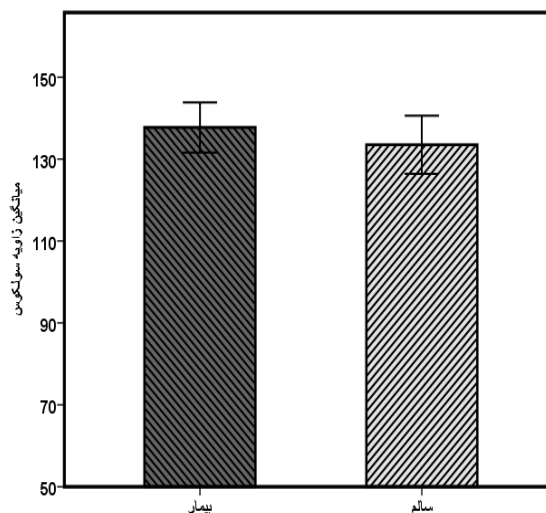
ابتدا برای بررسی نرمال بودن داده‌ها از آزمون شاپیروویک استفاده شد. پس از تأیید نرمال بودن داده‌ها ($0.05 \leq p$)، برای مقایسه متغیرهای مورد مطالعه بین دو گروه سالم و مبتلا به سندرم درد مفصل کشکی رانی از روش آماری t-test مستقل و برای بررسی ارتباط بین متغیرهای مورد مطالعه از روش آماری پیرسون استفاده شد.

نتایج

در این مطالعه ۲ گروه سالم و مبتلا به سندرم درد کشکی رانی شرکت داشتند که میانگین سنی آن‌ها در گروه اول $30/1 \pm 5/9$ سال و در گروه دوم $30/9 \pm 6/8$ سال و شاخص توده بدنی آن‌ها در گروه اول $23/6 \pm 3/7$ و در گروه دوم $23/8 \pm 1/8$ بوده است که همان‌طور که در جدول دموگرافیک آمده است، نتایج t-test مستقل نشان می‌دهد که میانگین سنی، قد و وزن دو گروه تفاوت معناداری با هم نداشته و گروه‌ها همسان

موجب نگهداری کشکک در مقابل فمور در وضعیت اکستشن می‌شود و کشش خارجی VL را خنثی می‌کند. در نتیجه، مورفولوژی غیرطبیعی تروکه آ، جانب خارجی استخوان که به‌عنوان عامل محدودکننده کشش خارجی VL عمل می‌کند، از بین می‌رود. بنابراین، کشکک به‌طور مناسب تماس پیدا نمی‌کند و تمایل به دررفتگی به سمت خارج در اکستشن و فلکشن ابتدایی حین حرکت زانو دارد (۷). با توجه به توانایی عضلات برای کنترل جابه‌جایی خارجی کشکک، تأخیر یا ضعف عضله پهن مایل داخلی (VMO) یک فاکتور خطر بیومکانیکی برای جابه‌جایی نامناسب کشکک است (۱). در مطالعه مرچانت (۱۹۹۱)، زاویه سولکوس طبیعی به‌دست آمده با رادیوگرافی، ۱۳۸ درجه گزارش شده، در حالی که نتایج مطالعه ما که با اندازه‌گیری‌های MRI به‌دست آمده است، چند درجه کمتر را نشان داده است (۲۰) که به‌نظر می‌رسد تفاوت در تکنیک‌های مورد استفاده برای اندازه‌گیری می‌تواند موجب تفاوت در مقادیر گزارش شده شود، در حالی که یافته‌های مارتینو و همکاران در سال ۱۹۹۵ نشان داده‌اند میانگین زاویه سولکوس در افراد سالم ۱۳۲ درجه است که با نتایج مطالعه ما همسوست (۲۱). پاورز در سال ۲۰۰۰، ۲۳ زن مبتلا به سندرم درد کشکی رانی و ۱۲ زن سالم را با هم مقایسه کرده و هم‌راستا با پژوهش حاضر دریافتند که اگرچه بین زوایای سولکوس دو گروه، تفاوت معناداری وجود ندارد؛ اما شیار کم‌عمق‌تر می‌تواند با افزایش تیلت و جابه‌جایی خارجی کشکک همراه باشد که هر دو را می‌توان به پاتوژنز سندرم درد کشکی رانی مرتبط دانست (۲۲).

اگرچه در مورد منشأ درد در افراد مبتلا توافق نظر وجود ندارد؛ ولی بدراستایی شامل افزایش جابه‌جایی خارجی کشکک می‌تواند موجب افزایش استرس خارجی مفصل کشکی رانی شود (۱). نتیجه بدراستایی مفصل کشکی رانی ایجاد تنش‌های غیرمطلوب و بیش از حد و نیز نیروهای برشی است که بیشتر از آستانه فیزیولوژیکی بافت‌ها است و می‌تواند منجر به آسیب



نمودار ۲. مقدار زاویه سولکوس در دو گروه سالم و بیماران مبتلا به PFPS

همچنین نتایج آزمون آماری پیرسون در این مطالعه نشان دهنده عدم وجود ارتباط معنادار بین دو متغیر جابه‌جایی خارجی کشکک و زاویه سولکوس بوده است ($P = .71$).

بحث

مطالعه حاضر به بررسی ارتباط بین راستای کشکک و شیار سولکوس اندازه‌گیری شده توسط MRI در افراد مبتلا به سندرم درد کشکی رانی می‌پردازد. بر اساس نتایج این مطالعه، میانگین جابه‌جایی خارجی کشکک بین آزمودنی‌های دو گروه، اختلاف معناداری دارد، در حالی که در میزان زاویه سولکوس بین دو گروه تفاوت معناداری مشاهده نشده است که می‌تواند نشان‌دهنده این باشد که علت درد ناشی از جابه‌جایی خارجی کشکک در بیماران، کم‌عمق شدن ناودان تروکه آ رانی نیست. از طرف دیگر تصاویر مورفولوژی زانو نشان داد که شکل استخوان کشکک و کوندیل‌های استخوان ران در تصاویر MRI طبیعی است و با توجه به این که بیماران دچار کوتاهی عضلانی نبودند؛ بنابراین، درد ناشی از جابه‌جایی خارجی کشکک احتمالاً می‌تواند به‌علت ضعف عضلات باشد (۱). عضلات پهن مایل داخلی (VMO) و خارجی (VL) دو تا از مهم‌ترین ثبات‌دهنده‌های دینامیکی را تشکیل می‌دهند. VMO

غضروف، تغییرات تخریبی، استرین ساختارهای لیگامانی و جابه‌جایی خارجی کشکک شود (۲۳، ۲۴) که می‌تواند علت درد را در دامنه وسیعی از فعالیت‌ها در بیماران مبتلا به سندرم درد مفصل کشکی رانی توجیه کند (۲۵). به‌نظر می‌رسد درد ناشی از بدراستایی کشکک با فاکتورهای متعددی در ارتباط باشد که منجر به تظاهرات بالینی مختلف می‌شود که درک این فاکتورها می‌تواند علت شکست روش‌های کاهش درد را توسط روش‌های اصلاح راستای کشکک توضیح دهد.

مطالعات اولیه نشان دادند که انقباض عضله چهارسر رانی با زانوی اکستندشده می‌تواند موجب افزایش یا کاهش تیلت کشکک و نیز جابه‌جایی کشکک به سمت داخل یا خارج در افراد سالم شود. در بیماران با جابه‌جایی خارجی کشکک، اثر انقباض عضله چهارسر رانی روی تیلت کشکک مشابه با افراد سالم است؛ ولی میزان جابه‌جایی خارجی کشکک، معمولاً بیشتر است (۲۶). یک مفهوم مهم در عملکرد مفصل کشکی رانی زاویه Q است. میزان و همکاران در سال ۲۰۰۱ در یک مطالعه بیومکانیکی نشان دادند که زمانی که زانو بین ۲۰ تا ۶۰ درجه خم می‌باشد، افزایش زاویه Q می‌تواند سبب جابه‌جایی کشکک به سمت خارج و در نهایت موجب افزایش نیروهای تماسی در قسمت خارجی مفصل کشکی رانی شود (۲۷). به‌طوری‌که هوبرتی و هاپس (۱۹۸۴) گزارش کردند که افزایش ۱۰ درصدی زاویه Q موجب افزایش تنش در مفصل کشکی رانی به میزان ۴۵ درصد می‌شود. افزایش نیروی فشاری می‌تواند موجب سندرم درد کشکی رانی و در درازمدت موجب تخریب غضروف مفصلی کشکک شود (۲۸).

مرچانت و همکاران در سال ۱۹۷۴ یک تکنیک رادیوگرافی جدید را برای مقایسه موقعیت کشکک در ۲۵ زانوی مبتلا به دررفتگی مکرر کشکک با ۲۰۰ زانوی سالم به‌کار بردند و میانگین زاویه تجانس را به‌عنوان میزان جابه‌جایی خارجی کشکک در افراد مبتلا ۲۳+ و

در افراد سالم ۶- گزارش کردند. لازم به ذکر است که آن‌ها افراد مبتلا به PFPS را مورد مطالعه قرار ندادند (۲۹). همسو با مطالعه ما، اجلیتی و همکاران نیز در سال ۱۹۸۳ گزارش کردند که میانگین زاویه تجانس در افراد مبتلا به PFPS نسبت به افراد سالم بالاتر است آن‌ها در مطالعه خود از رادیوگرافی نمای Merchant در ۴۵ درجه فلکشن زانو، استفاده کردند (۳۰). در مقابل، تامی و همکاران در سال ۱۹۹۵ هیچ تفاوت معناداری در راستای کشکک بین ۴۰ زن مبتلا به PFPS و ۲۰ آزمودنی سالم که با سی‌تی‌اسکن اندازه‌گیری کردند مشاهده نکردند (۳۱). همسو با این مطالعه، لاپراد و کالهام نیز در سال ۲۰۰۳ با استفاده از رادیوگرافی نشان دادند که هیچ تفاوت معناداری در راستای کشکک بین آزمودنی‌های گروه سالم و مبتلا به PFPS وجود ندارد (۳۲). ابراهیمی و همکاران در سال ۱۳۹۴ میانگین زاویه تجانس اندازه‌گیری‌شده با رادیوگرافی در ۳۰ درجه فلکشن زانو در افراد سالم ۸- و در افراد مبتلا به PFPS ۱۱- گزارش کردند که این اختلاف از لحاظ آماری معنادار نبود (۳۳). استفاده از تکنیک‌های تصویربرداری متنوع در زوایای مختلف فلکشن زانو ممکن است عاملی جهت دستیابی به نتایج متناقض در مطالعات مختلف باشد.

در دهه اخیر، ما شاهد استفاده روزافزون MRI برای ارزیابی مفصل کشکی رانی هستیم. این روش غیرتهاجمی به توسعه درک ما از شکل دقیق کشکک و غضروف فمورال کمک می‌کند (۳۴). MRI نسبت به رادیوگرافی مرسوم در بررسی شکل شیار تروکه آ بهتر است؛ زیرا رادیوگرافی SKYLINE تنها قسمت تحتانی شیار سولکوس را بررسی می‌کند که نشاندهنده مورفولوژی دقیق تروکه آ نیست. اگرچه باید دقت داشت که سولکوس تروکه آ از یک بیمار به بیمار دیگر به‌علت تفاوت در اندازه زانو و ابعاد پروگزیمال غضروف تروکه آ متفاوت است (۳۵). در فلکسیون ابتدایی زانو، فاکتورهای آناتومیکی مانند دیسپلازی تروکه آ و ابنورمالی‌های بافت نرم که موجب محدودیت

در چند زاویه انجام شود.

نتیجه‌گیری

در این مطالعه میزان بدراستایی کشکک و مورفولوژی غضروف مفصلی با ابزار دقیق و معتبر MRI اندازه‌گیری و نشان داده شده است که علی‌رغم جابه‌جایی خارجی کشکک در افراد مبتلا به سندرم درد کشکی رانی، زاویه سولکوس تغییر قابل توجهی نداشته است. بنابراین با توجه به نتایج مطالعه حاضر می‌توان اذعان داشت انحراف کشکک ارتباطی با کم‌عمق شدن زاویه سولکوس نداشته بلکه احتمالاً می‌تواند به عوامل دیگری از جمله ضعف عضلات به خصوص VMO مرتبط باشد که باید در درمان این سندرم مدنظر قرار داد.

تشکر و قدردانی

بدین وسیله از جناب آقای همت قلی‌نیا جهت ارائه مشاوره آماری این تحقیق کمال تشکر و قدردانی را داریم.

این مقاله برگرفته از رساله دوره دکتری بیومکانیک ورزشی دانشکده علوم ورزشی دانشگاه مازندران بود. بدین وسیله نویسندگان مراتب سپاس خود را از تمام کسانی که در پیشبرد اهداف رساله کمک‌رسانی نموده‌اند، اعلام می‌دارند.

منابع

- Barton Ch, Balachandar V, Lack S, Morrissey D, Barton C, et al. Patellar taping for patellofemoral pain: a systematic review and meta-analysis to evaluate clinical outcomes and biomechanical mechanisms. *Journal of Sports Medicine* 2014; 48: 417-24
- Strother RT, Samoil D. Patellofemoral syndrome: therapeutic regimen based on biomechanics. *Canadian Family Physician* 1989; 35: 1649-54
- Nejati P, Forogh B, Moeineddin R, Baradaran HR, Nejati M. Patellofemoral Pain Syndrome in Iranian Female Athletes. *Acta Medica Iranica* 2011; 49(3):169-72
- Wittstein JR, Bartlett EC, Easterbrook J, Byrd JC. Magnetic Resonance Imaging Evaluation of Patellofemoral Malalignment. *Arthroscopy: The Journal of Arthroscopic and Related Surgery* 2006; 22(6): 643-9
- Halabchi F, Mazaheri R, Seif-Barghi T. Patellofemoral Pain Syndrome and Modifiable Intrinsic Risk Factors. How to Assess and Address? *Asian Journal of Sports Medicine* 2013; 4 (2): 85-100
- Saper MG, Shneider DA. Diagnosis and Treatment of Lateral Patellar Compression Syndrome. *Arthroscopy Techniques* 2014; 3(5): 633-38
- Escamilla RF, Zheng N, MacLeod TD, Edwards WB, Hreljac A, Fleisig GS, et al. Patellofemoral compressive force and stress during the forward and side lunges with and without a stride. *Clinical Biomechanics* 2008; 23: 1026-37
- Brazaitis A, Tamosiunas A, Tutkuviene J. Patellofemoral joint biomechanics in the females with anterior knee pain applying full weight bearing kinematic MRI. *Acta Medica Lituanica* 2015; 22(1): 47-53
- Davies AP, Costa ML, Donnell ST, Glasgow MM, Shepstone L. the sulcus angle and malalignment of the extensor mechanism of the knee. *Journal of Bone Joint Surgery* 2000; 82-B: 1162-6
- Murshed KA, Cicekcibasi AE, Züylan T, Karabacakoulu A Femoral Sulcus Angle Measurements: An Anatomical Study of Magnetic Resonance Images and Dry Bones. *Turkish Journal of Medical Sciences* 2004; 34: 165-9
- Teichtahl AJ, Parkins K, Hanna F, Wluka AE, Urquhart DM, English DR, Giles GG, Cicuttini FM. The relationship between the angle of the trochlear groove and patella cartilage and bone morphology e a cross-

کشکک می‌شود، بیشترین اثر را در ردیابی نامناسب دارند (۳۶). در این راستا مولتر و همکاران تصویربرداری MRI زانو را در زوایای ۲۰ و ۴۵ درجه فلکسیون انجام دادند (۳۷) هرچند معمولاً MRI بالینی زانو در وضعیت سوپاین با زانوی کاملاً صاف گرفته می‌شود؛ اما چون در این وضعیت، کشکک در برابر سولکوس تروکه آ قرار نمی‌گیرد و اندازه‌گیری دقیق صورت نمی‌گیرد؛ بنابراین، تصویربرداری MRI زانو در این مطالعه در ۴۰ درجه فلکسیون انجام شده است.

مطالعه ما دارای محدودیت‌هایی بوده، از جمله کم‌بودن تعداد آزمودنی‌ها که بر اساس مطالعات قبلی (۲۹، ۳۰) و نیز گران‌بودن روش تصویربرداری MRI از این تعداد آزمودنی استفاده شده است. از محدودیت‌های دیگر این مطالعه، این بود که تصویربرداری MRI در وضعیت خوابیده به پشت از بیماران گرفته شد نه در وضعیت تحمل وزن. این محدودیت احتمالاً شانس ما را برای اندازه‌گیری تغییرات دینامیکی وضعیت کشکک با تحمل وزن کاهش می‌دهد (۳۴). مطالعات بیشتری برای بررسی راستای مفصل کشکی رانی ترجیحاً در وضعیت‌های عملکردی تر نسبت به وضعیت سوپاین و غیرتحمل وزن، موردنیاز است. همچنین، پیشنهاد می‌شود در مطالعات آتی برای ردیابی جابه‌جایی کشکک حین فعالیت‌های دینامیکی مانند دویدن، تصویربرداری MRI

- sectional study of healthy adults. *OsteoArthritis and Cartilage* 2007; 15:1158-62
12. Sanders TG, Loredó R, Grayson D. computed tomography and magnetic resonance imaging evaluation of patellofemoral instability. *Operative Techniques in Sports Medicine* 2001; 9 (3): 152-163.
 13. Nicolaas L, Tigchelaar S, Koeter S. Patellofemoral evaluation with magnetic resonance imaging in 51 knees of asymptomatic subjects. *Knee Surgery, Sports Traumatology, Arthroscopy* 2011; 19: 1735-39
 14. McCarthy MM. & Strickland SM. Patellofemoral pain: an update on diagnostic and treatment options. *Current Reviews in Musculoskeletal Medicine* 2013; 6:188-194
 15. Goharpei SH, Jabal Amoli M, Karimi H, Hadizadeh Kharrazi H, Ebrahimi Takamjani E. Evaluation Of Patellar Tracking During Knee Range Of Motion In Patients With Patellar Lateralization And Normal Subjects. *Tehran University Medical Journal* 2004; 62(3): 204-10 [Full text in Persian]
 16. Ebrahimi Takamjani E, Salavati M., Mokhtarinia HR, Dadgou M. The Effect of Patellar Taping on Knee Joint Proprioception in PFPs and Healthy Subjects. *Journal of Iran University of Medical Sciences* 2004; 11(40): 185-194 [full text in Persian]
 17. Banan M, Talebi GA, Taghipour Darzinaghibi M. A Study on the Effects of Patellar Taping on Pain, Quality of Life, and Radiographic Findings in Patients with Patellofemoral Pain Syndrome. *Journal of Babol University Medical Sciences* 2016; 18(1): 18-24. [Full text in Persian]
 18. Chhabra A, Subhawong Ty K, Carrino JA. A systematized MRI approach to evaluating the patellofemoral Joint. *Skeletal Radiology* 2011; 40(4): 375-87
 19. Carson WG, James SL, Larson RL, Singe KM, Winternitz WW. Patellofemoral disorders: physical and radiographic evaluation, part ii: radiographic Examination. *Clinical Orthopaedics and Related Research* 1982; 185: 178-86
 20. Merchant AC. Patellofemoral Disorders: Biomechanics, Diagnosis and Nonoperative Treatment. *Operative Arthroscopy* (Ed. McGinty JB) Raven Press. New York 1991: 261-75.
 21. Martino F, De Serio A, Macarini L et al. The sulcus angle of the femoral trochlea: ultrasonographic evaluation. *Radiologia Medica (Torino)* 1995; 3: 215-8.
 22. Powers CM. Patellar kinematics, Part II: The influence of the depth of the trochlear groove in subjects with and without patellofemoral pain. *Phys Ther* 2000;80(10): 965-73.
 23. Freedman B, Sheehan F. Predicting three-dimensional patellofemoral kinematics from static imaging-based alignment measures. *Journal of Orthopaedic Research* 2013; 31(3): 441-7
 24. Chen Yu-Jen. Biomechanical determinants of patellofemoral joint forces. *University of Southern California* 2008; 3331304: 123 pages .
 25. Mostamand J, Bader DL, Hudson Z. Reliability testing of the patellofemoral joint reaction force (PFJRF) measurement in taped and untaped patellofemoral conditions during single leg squatting: A pilot study. *Journal of Bodywork & Movement Therapies* 2011; 15: 502-6
 26. Koskinen SK, Taimela S, Nelimarkka O, Komu M. Magnetic resonance imaging of patellofemoral relationships. *Skeletal Radiol* 1993; 22:403-410.
 27. Tsakoniti AE, Mandalidis DG, Athanasopoulos SI, Stoupis CA. Effect of Q-angle on patellar positioning and thickness of knee articular cartilages. *Surgical and Radiologic Anatomy* 2011; 33(2):97-104
 28. Almeida GP, Silva AP, França FJ, Magalhães MO, Burke TN, Marques AP. Q-angle in patellofemoral pain: relationship with dynamic knee valgus, hip abductor torque, pain and function. *Revista Brasileira de Ortopedia* 2016; 9:51(2):181-6
 29. Merchant AC, Mercer RL, Jacobsen RH, Cool CR. Roentgenographic analysis of patellofemoral congruence. *Journal of Bone & Joint Surgery.* 1974;56:1391-1396.
 30. Aglietti P, Insall JN, Cerulli G. Patellar pain and incongruence. I: Measurements of incongruence. *Clinical Orthopaedics and Related Research.* 1983:217-224.
 31. Thomee R, Renstrom P, Karlsson J, Grimby G. Patellofemoral pain syndrome in young women. I. A clinical analysis of alignment, pain parameters, common symptoms and functional activity level. *Scandinavian Journal of Medicine & Science in Sports.* 1995;5:237-244.
 32. Laprade J, Culham E. Radiographic measures in subjects who are asymptomatic and subjects with patellofemoral pain syndrome. *Clinical Orthopaedics and Related Research.* 2003:172-182.
 33. Ebrahimi Z, Akbari M, Amiri A. Evaluation of Patellofemoral alignment in patellofemoral pain syndrome. *Journal of Rehabilitation Medicine* 2016; 4(4): 11-19. [Full text in Persian]
 34. Kalichman L, Zhu Y, Zhang Y, Niu J, Gale D, Felson DT, Hunter D. The association between patella alignment and knee pain and function: an MRI study in persons with symptomatic knee osteoarthritis. *OsteoArthritis and Cartilage* 2007; 15: 1235-40
 35. Mehale PL, LaRoque ES, McGarry MH, Schulz MS, Lee TQ. MRI Analyses of the Gender Differences in the Patellofemoral Joint. 49th Annual Meeting of the Orthopaedic Research Society 2003; Poster #1252. February 2-5, New Orleans
 36. Eliasa DA, Whiteb LM. Imaging of patellofemoral disorders. *Clinical Radiology* 2004; 59: 543-557
 37. Muellner T, Funovics M, Nikolic A, Metz V, Schabus R, Vecsei V. Patellar alignment evaluated by MRI . *Acta. Orthopaedica Scandinavica* 1998; 69:489-92

Daneshvar

Medicine

*Scientific-Research
Journal of Shahed
University
24th Year, No.130
August- September
2017*

Received: 28/06/2017

Last revised: 05/08/2017

Accepted: 13/08/2017

Comparison of patellar deviation and sulcus angle between healthy subjects and patellofemoral pain syndrome patients using MRI

Somayeh Hosseinzadeh¹, Mansour Eslami^{1*}, Mohammad Taghipour², Raheleh Mehr Aein³

1. Faculty of Sport Sciences, University of Mazandaran, Iran.
2. Mobility Impairment Research Center, Babol University of Medical Sciences, Iran.
3. Department of Radiology, Babol University of Medical Sciences, Iran.

* Corresponding author e-mail: msealami@gmail.com

Abstract

Background and Objective: It has been reported that patella lateralization and trochlear dysplasia are the most important malalignment factors related to patellofemoral joint (PFJ) that may lead to high compression force on lateral side of knee and finally damaging this joint. The aim of this study was the comparison of the patella deviation and sulcus angle between two groups of healthy and patellofemoral pain syndrome (PFPS) patients by using noninvasive and precise methods of MRI.

Materials and Methods: 21 subjects were classified into two groups of healthy and patient. Patella deviation and sulcus angle were measured in 40 degrees flexion of knee using MRI.

Results: Patella lateralization in PFPS group is significantly higher than healthy one ($p=0.04$) while there was no significant difference in the sulcus angle.

Conclusion: Findings showed that the cause of pain due to patella lateralization could not be related to shallowing the trochlear groove but delaying or weakness of vastus medialis oblique (VMO) could be a risk factor for inappropriate displacement of patella.

Keywords: Patellofemoral pain syndrome, Patella lateralization, Sulcus angle, MRI